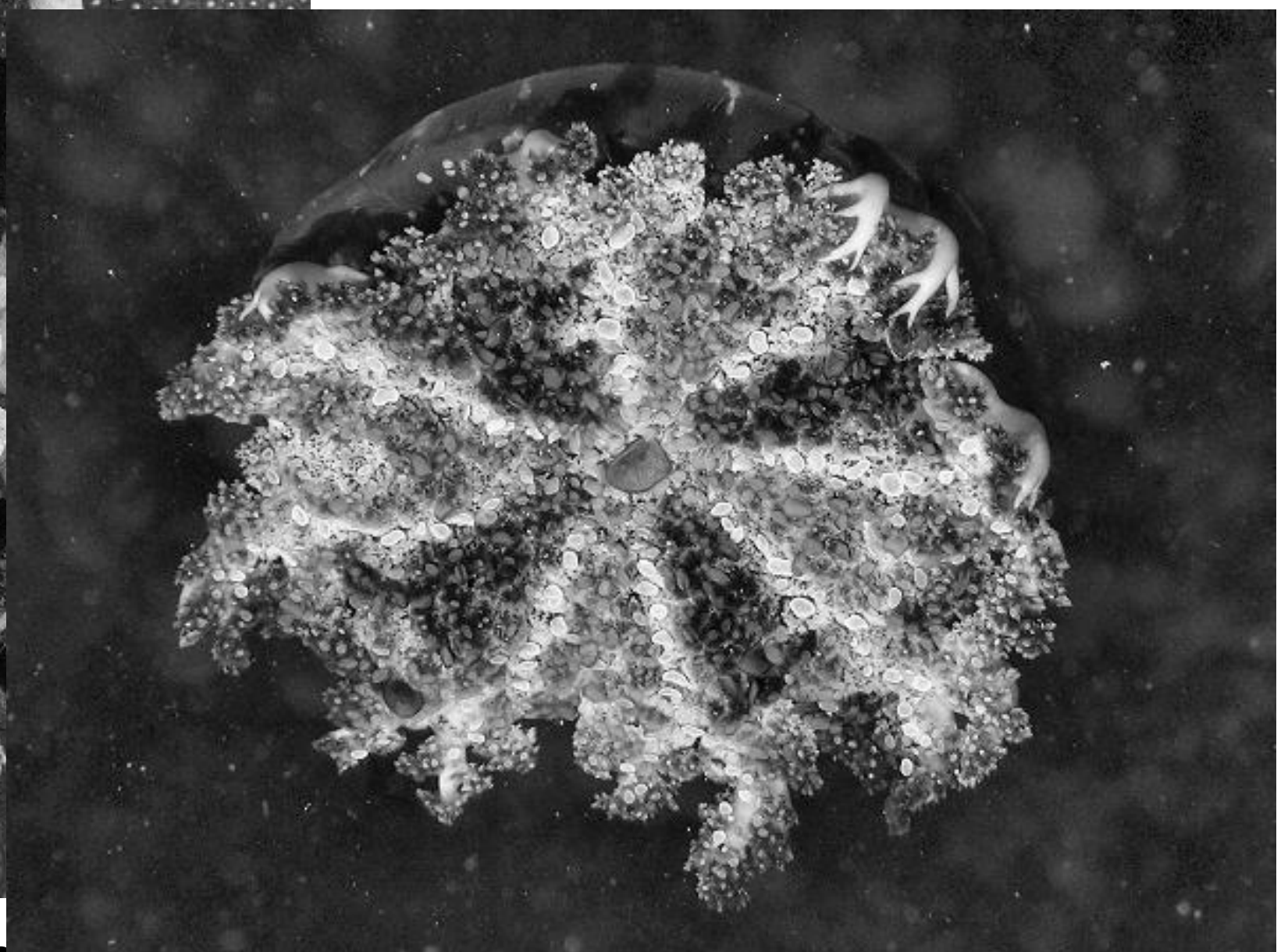


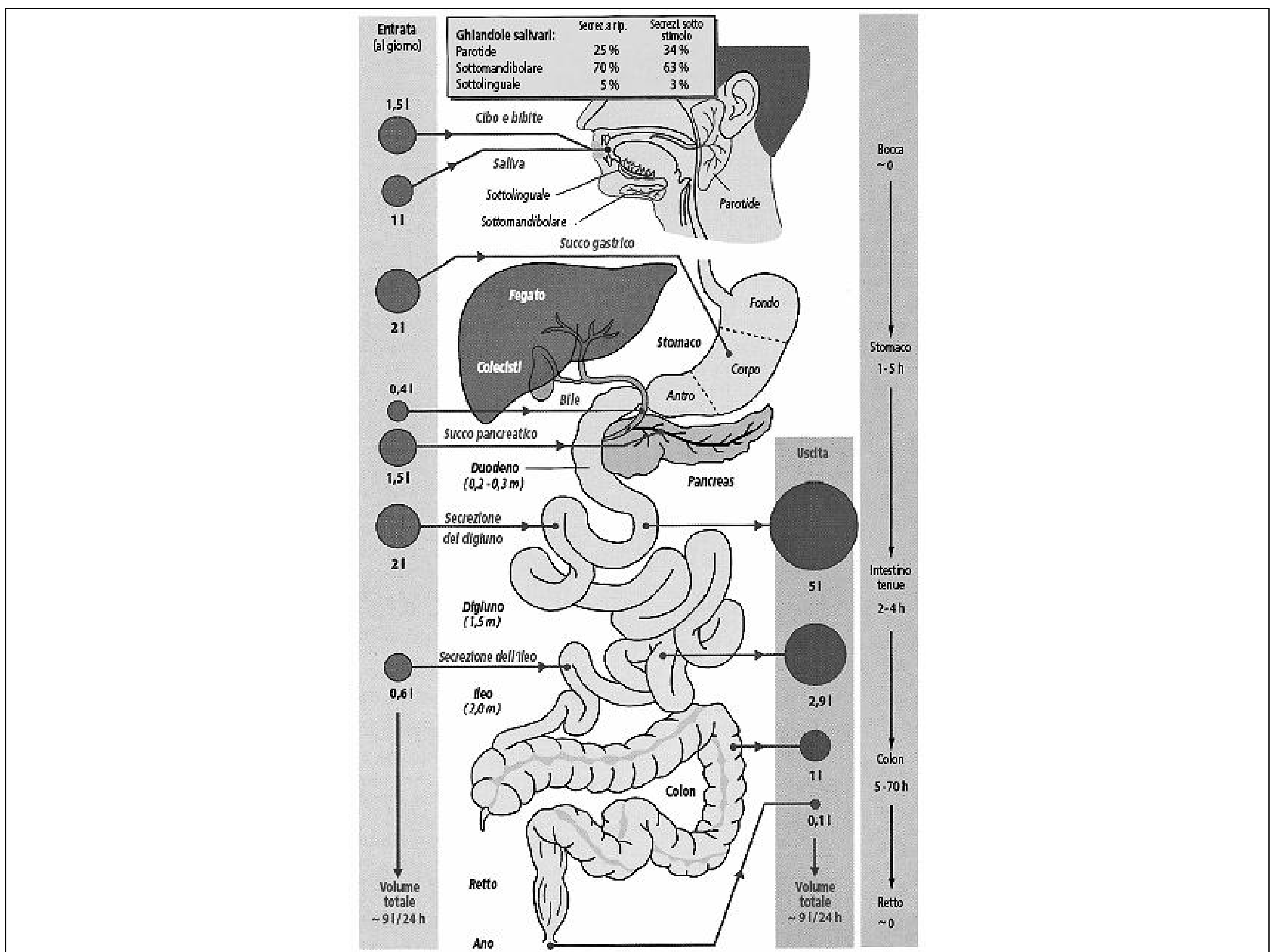
**L'Apparato digerente regola  
l'omeostasi dei principi  
nutritivi dell'organismo**



**Porifera (spugne)**



**Cnidaria o Coelenterata (meduse e coralli)**

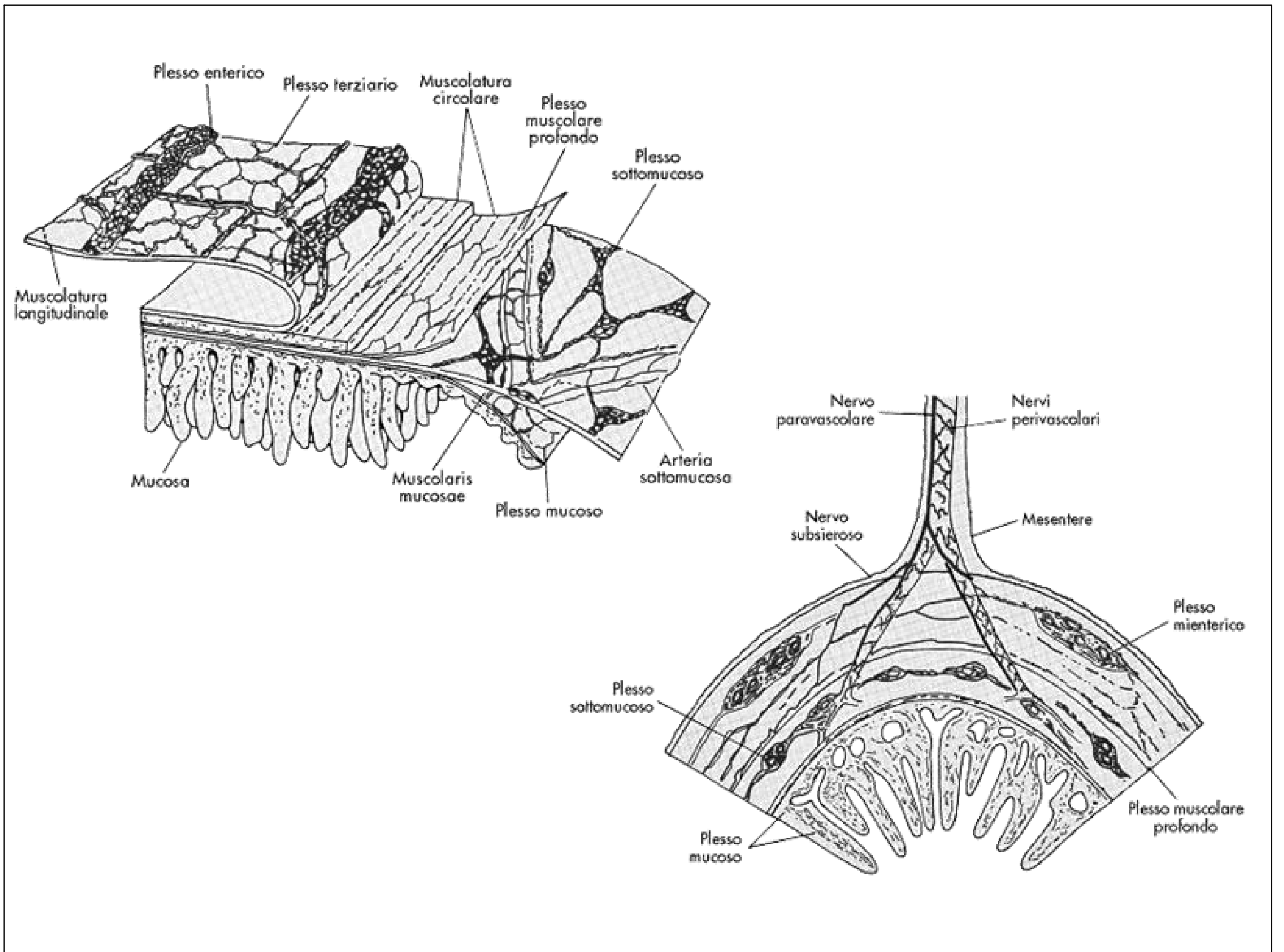
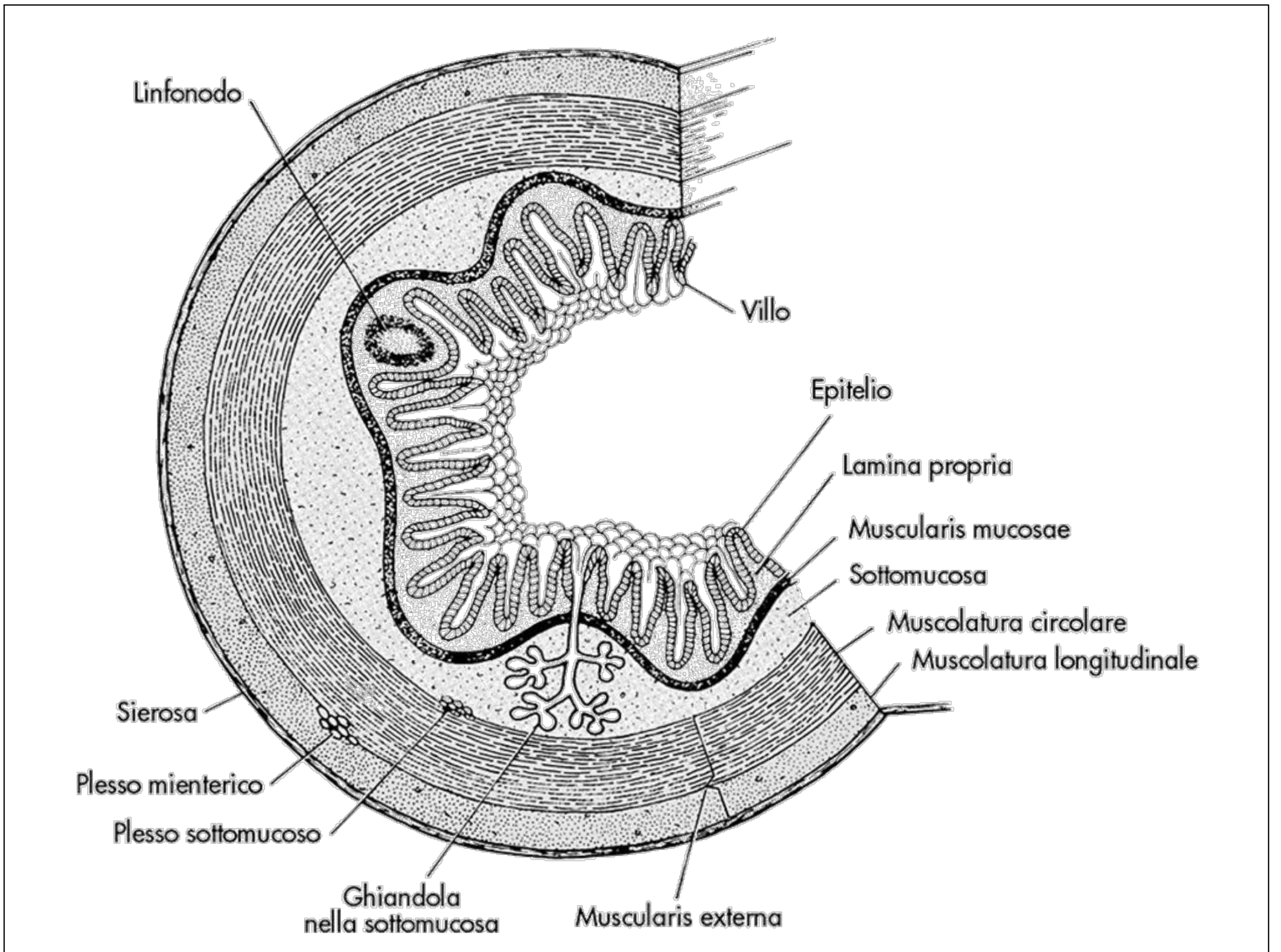


**L'apparato digerente svolge le sue funzioni attraverso diversi processi:**

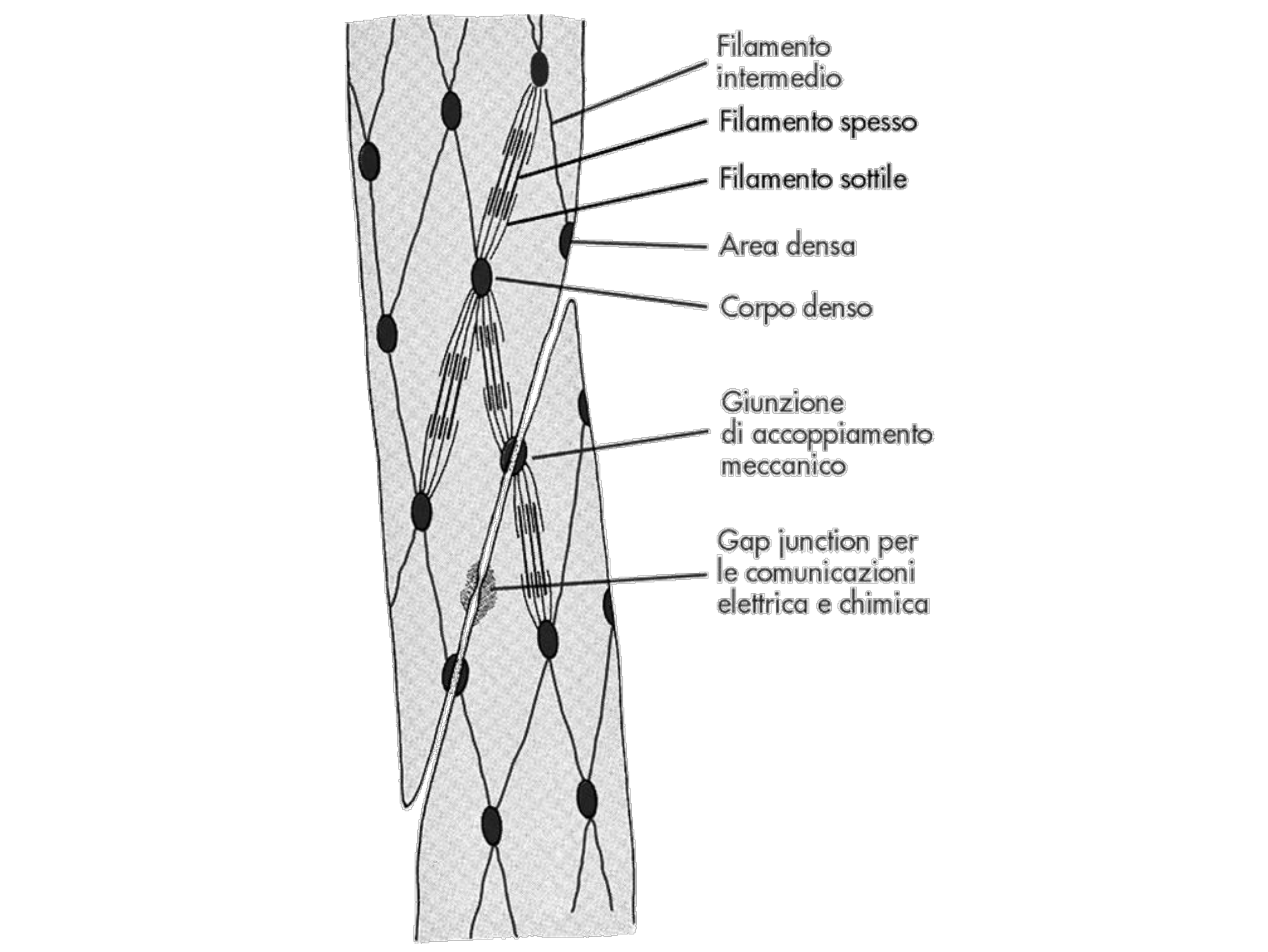
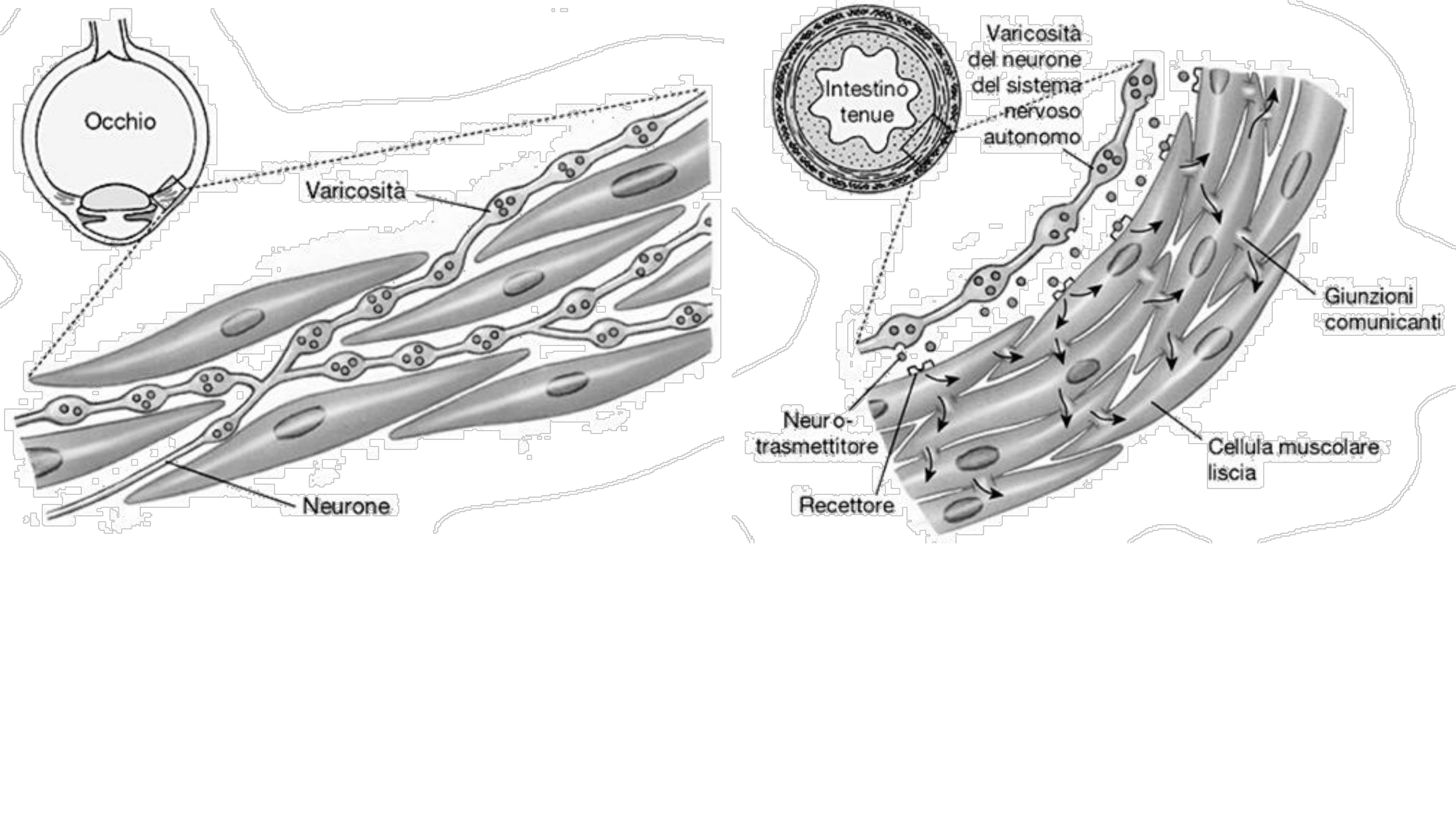
**1. Progressione del cibo**

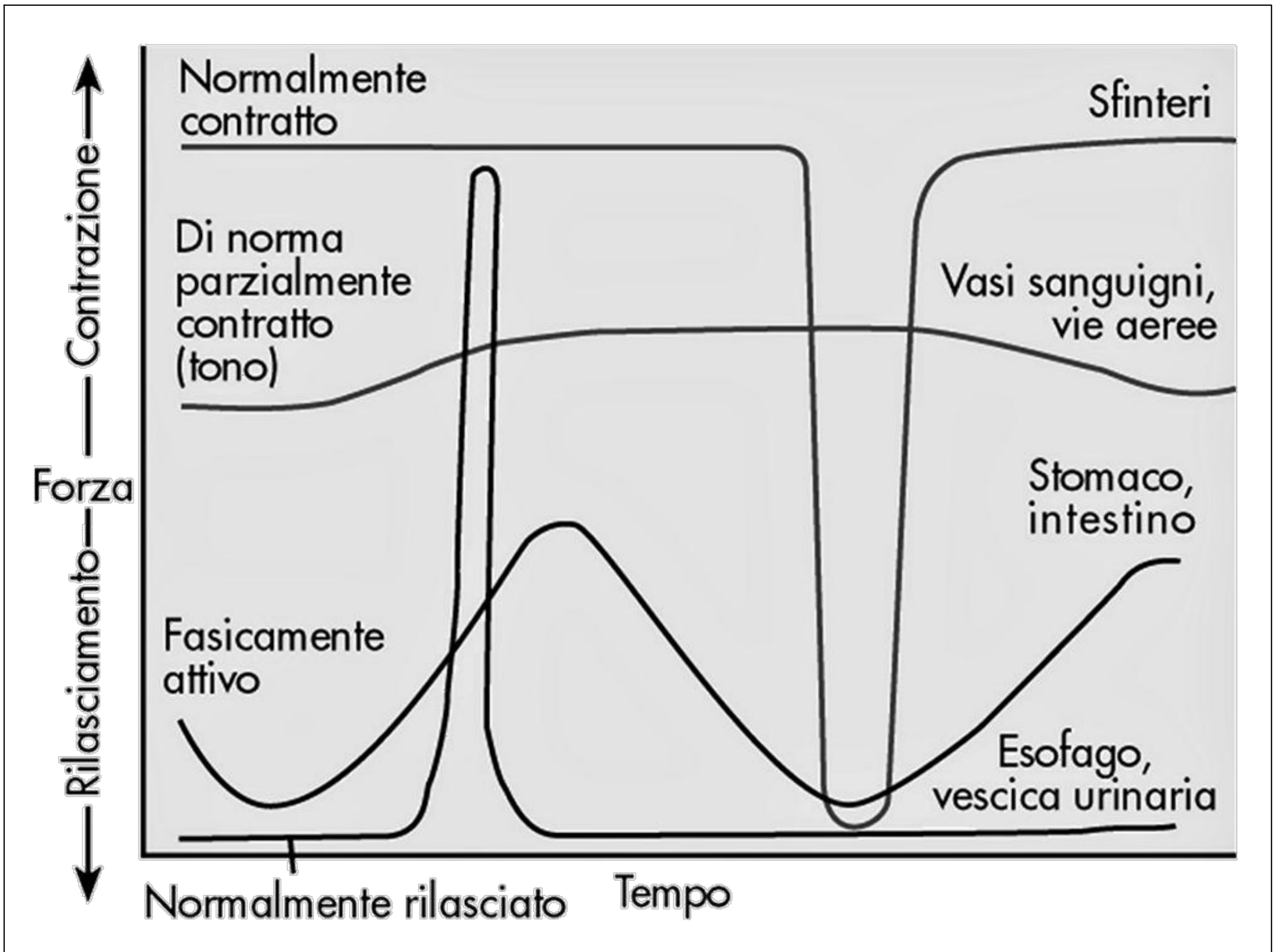
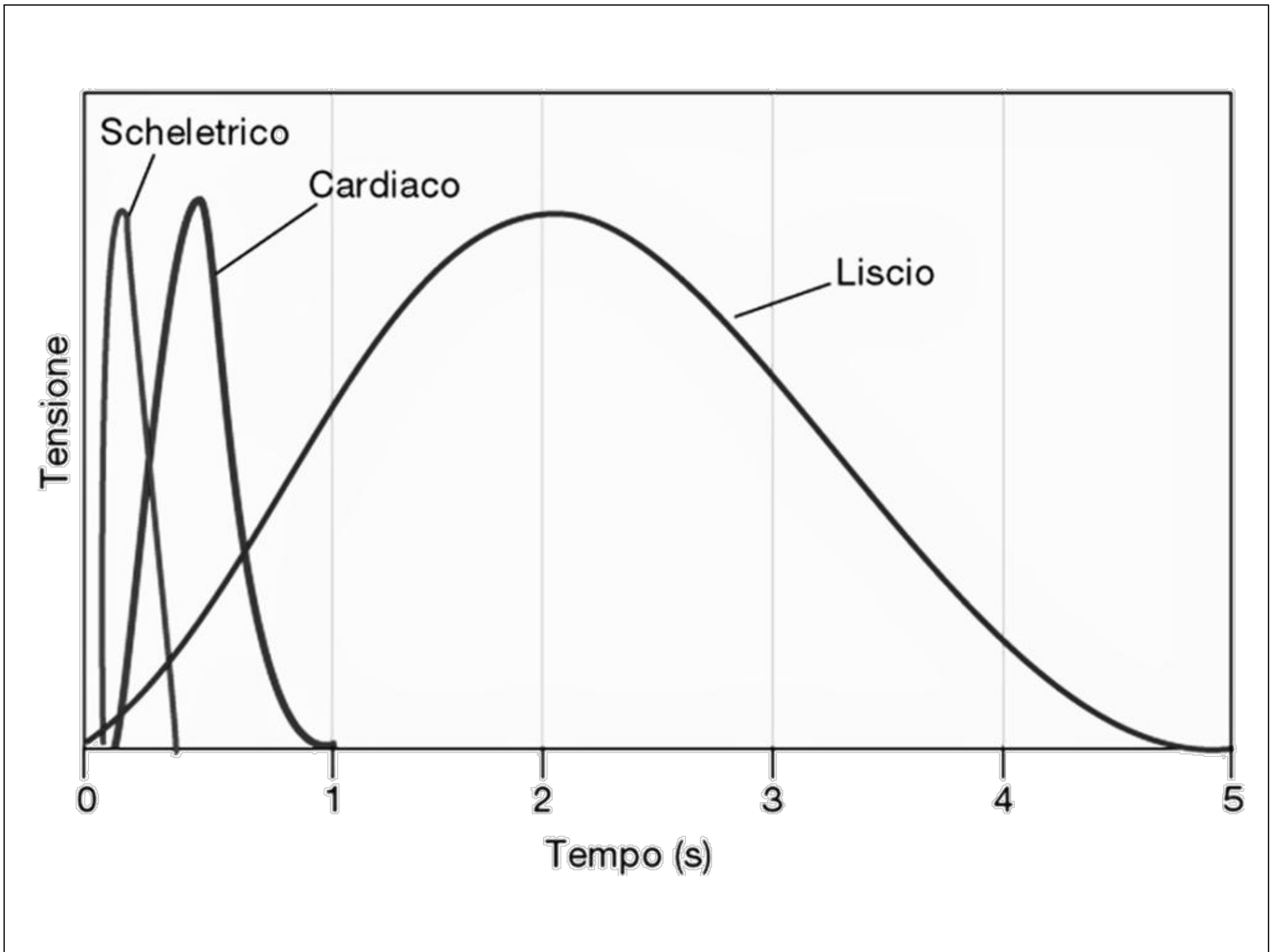
**2. Secrezione dei succhi digestivi e digestione del cibo ingerito**

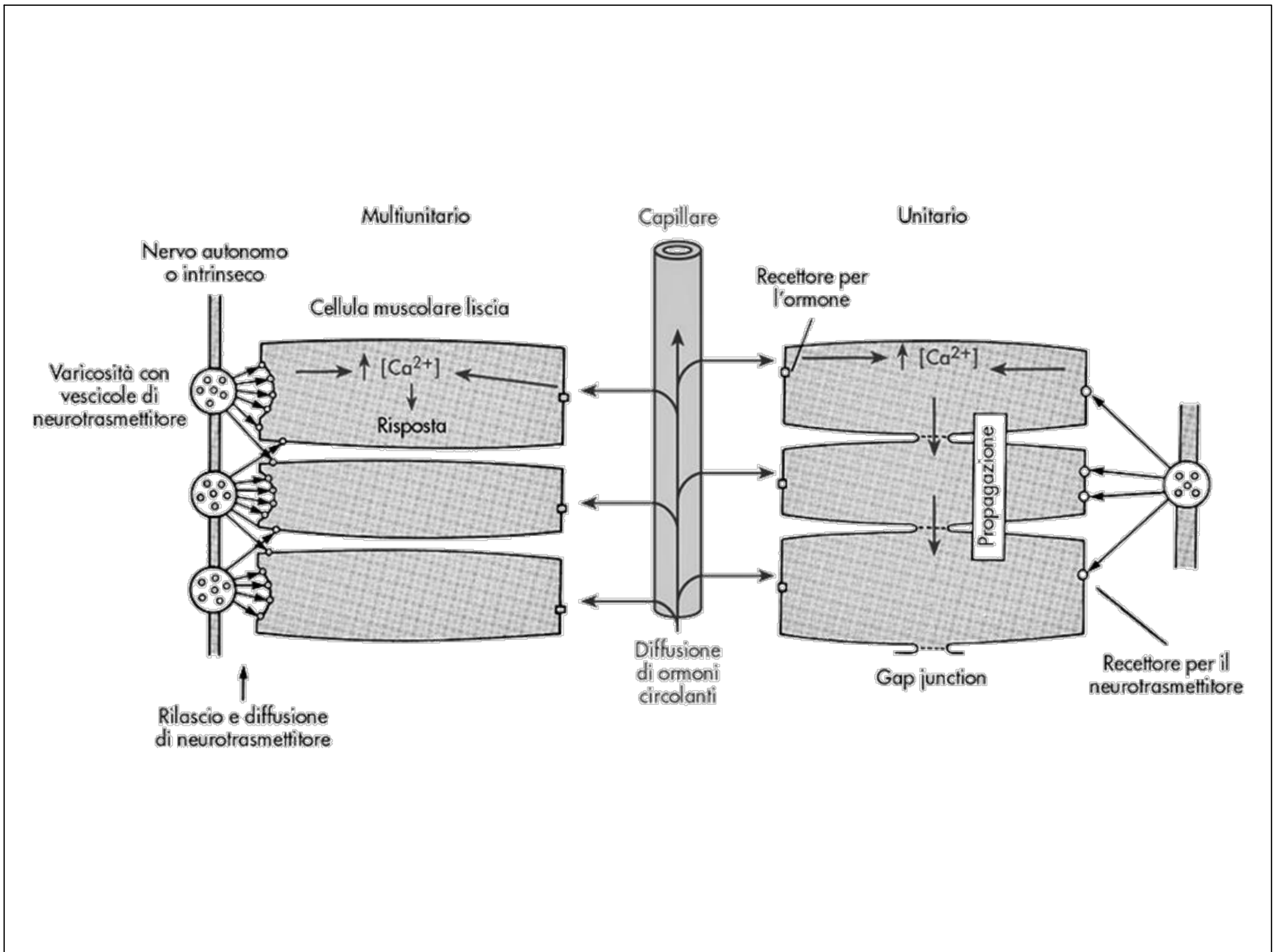
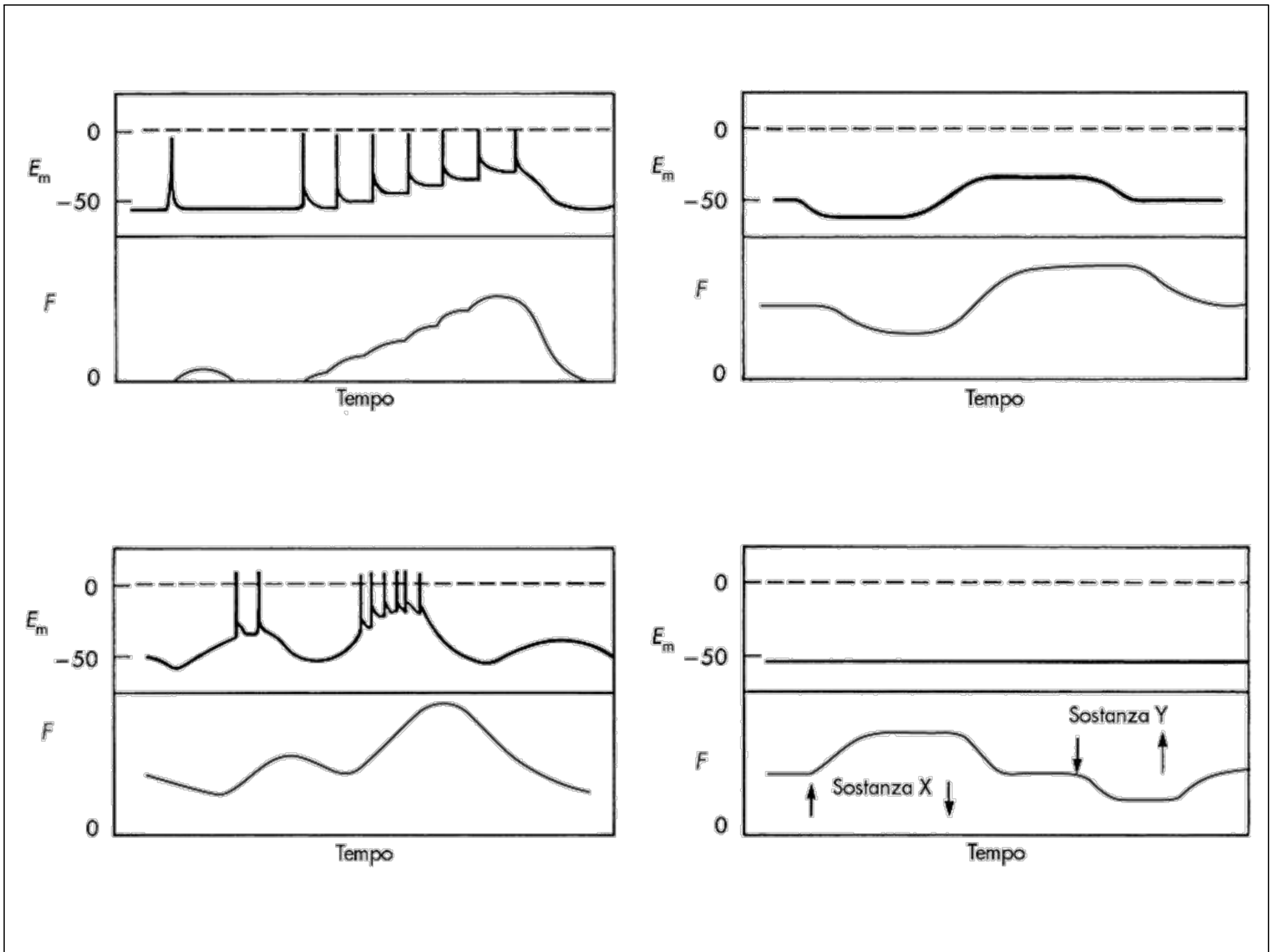
**3. Assorbimento dei principi nutritivi**

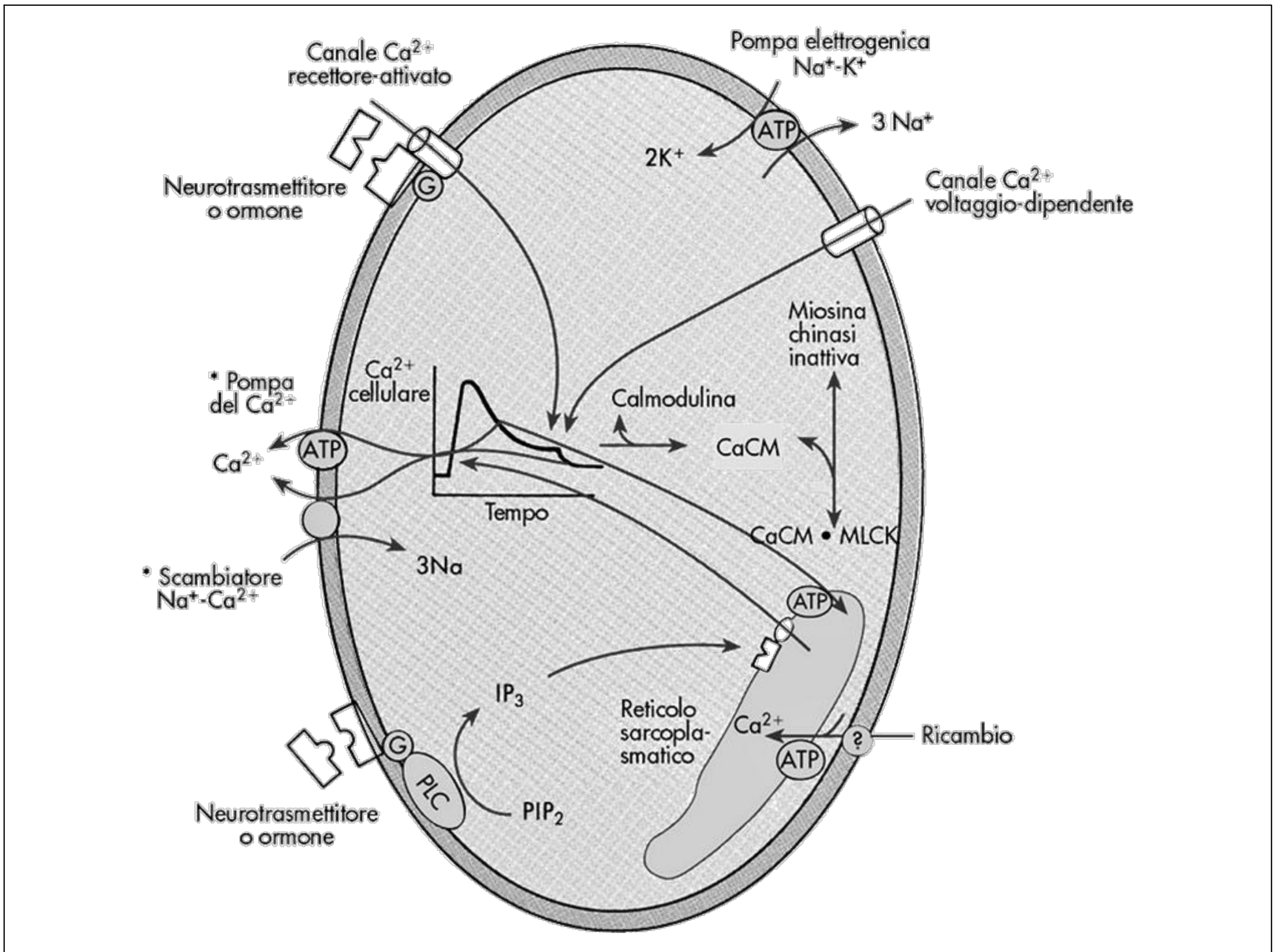
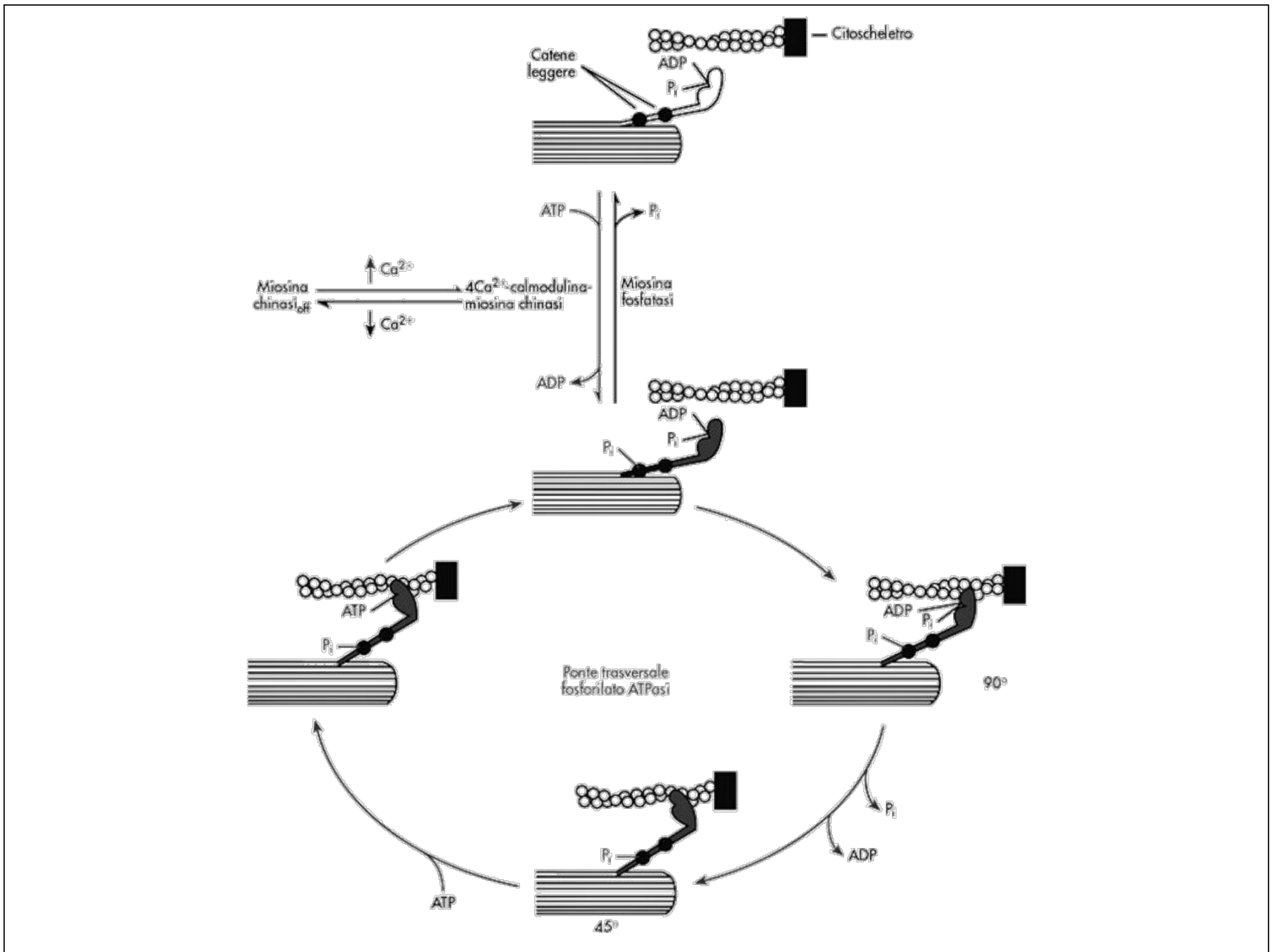


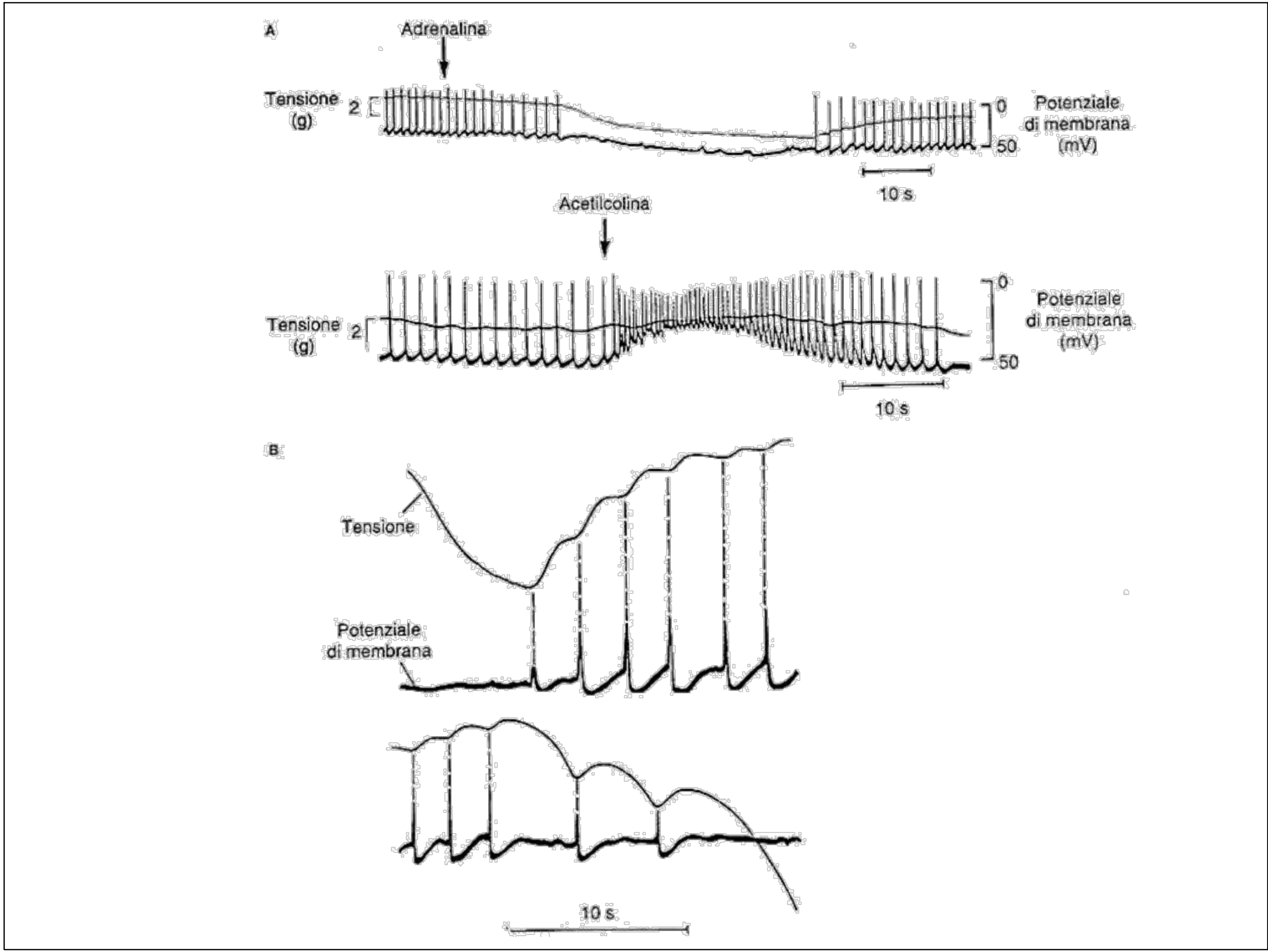
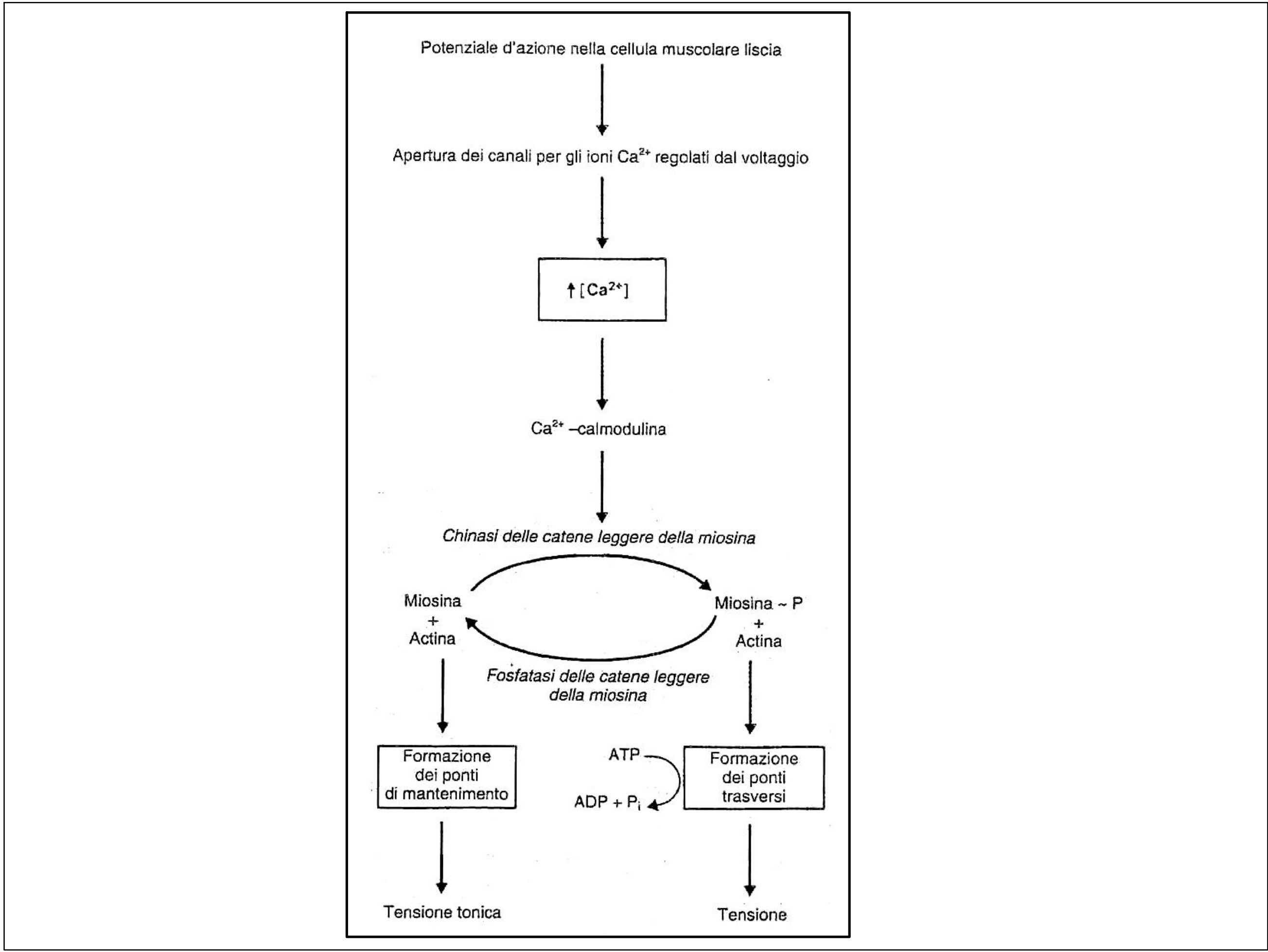
# Muscolo liscio multiunitario e unitario



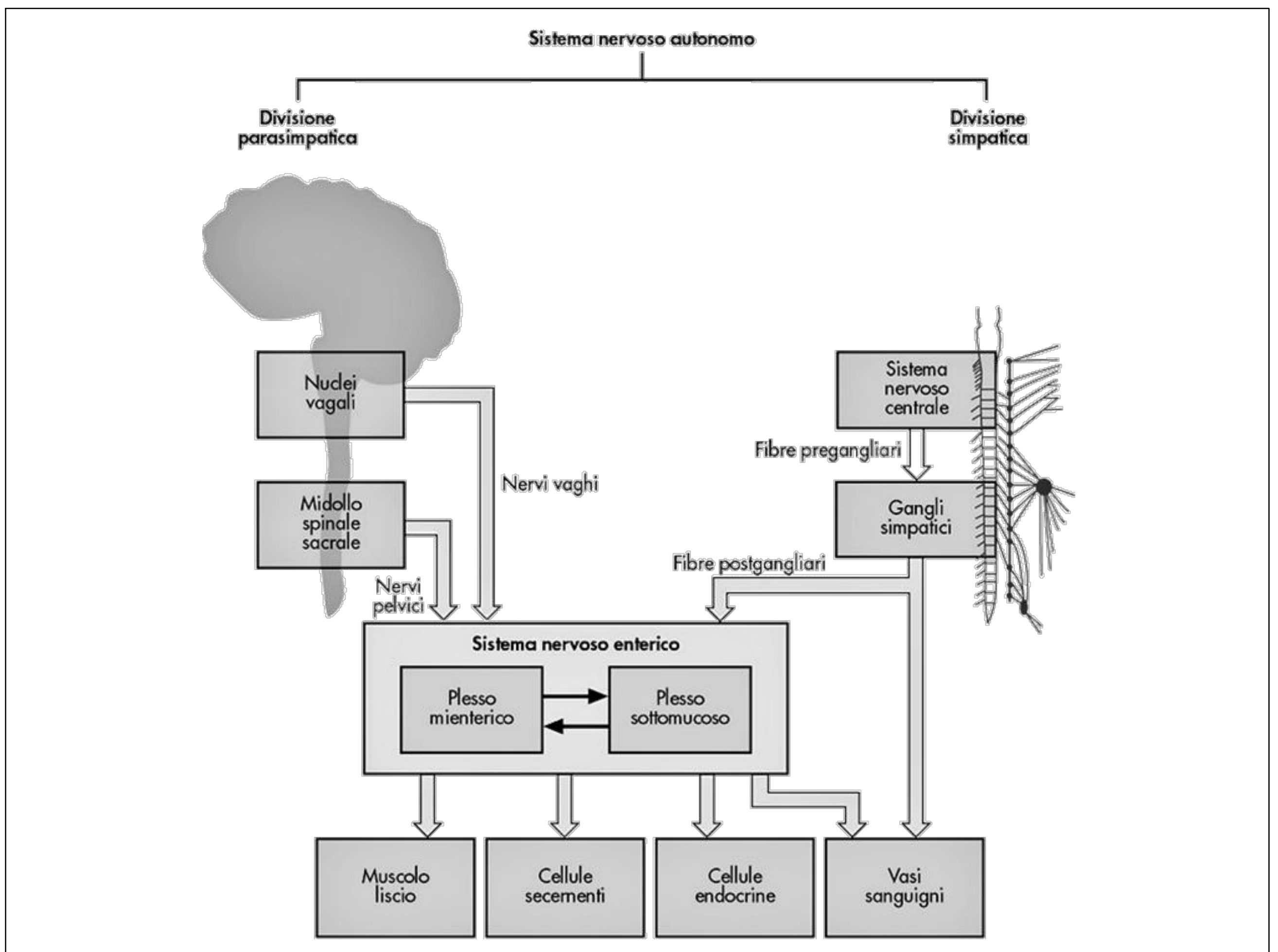













## Principali neurotrasmettitori ed ormoni rilasciati dal Sistema Nervoso Enterico

ACh; NE; ATP; 5-HT; DA; CCK; Sostanza P; VIP; Somatostatina; Bombesina; Leuencefalina; Metencefalina

## **Il controllo dell'attività motoria del canale gastroenterico è operato dal Plesso Mioenterico**

### **Stimolazione del Plesso Mioenterico**



- ↑ **Tono della Parete Intestinale**
- ↑ **Intensità delle contrazioni ritmiche**
- ↑ **Velocità di conduzione delle onde di eccitazione**
- ↑ **Velocità di propagazione delle onde peristaltiche**

## **Morbo di Hirshsprung o Megacolon Congenito**

Assenza congenita di neuroni gangliari enterici (aganglionosi) sia nel plesso mioenterico che nel plesso sottomucoso della parete del Sigma



Mancanza di tono della muscolatura liscia

Assenza di movimenti peristaltici

Assenza del riflesso della defecazione



Spasticità e restringimento del Sigma

(appare normale ai raggi X)



Accumulo e ristagno di feci nel colon a monte



Notevole dilatazione del colon

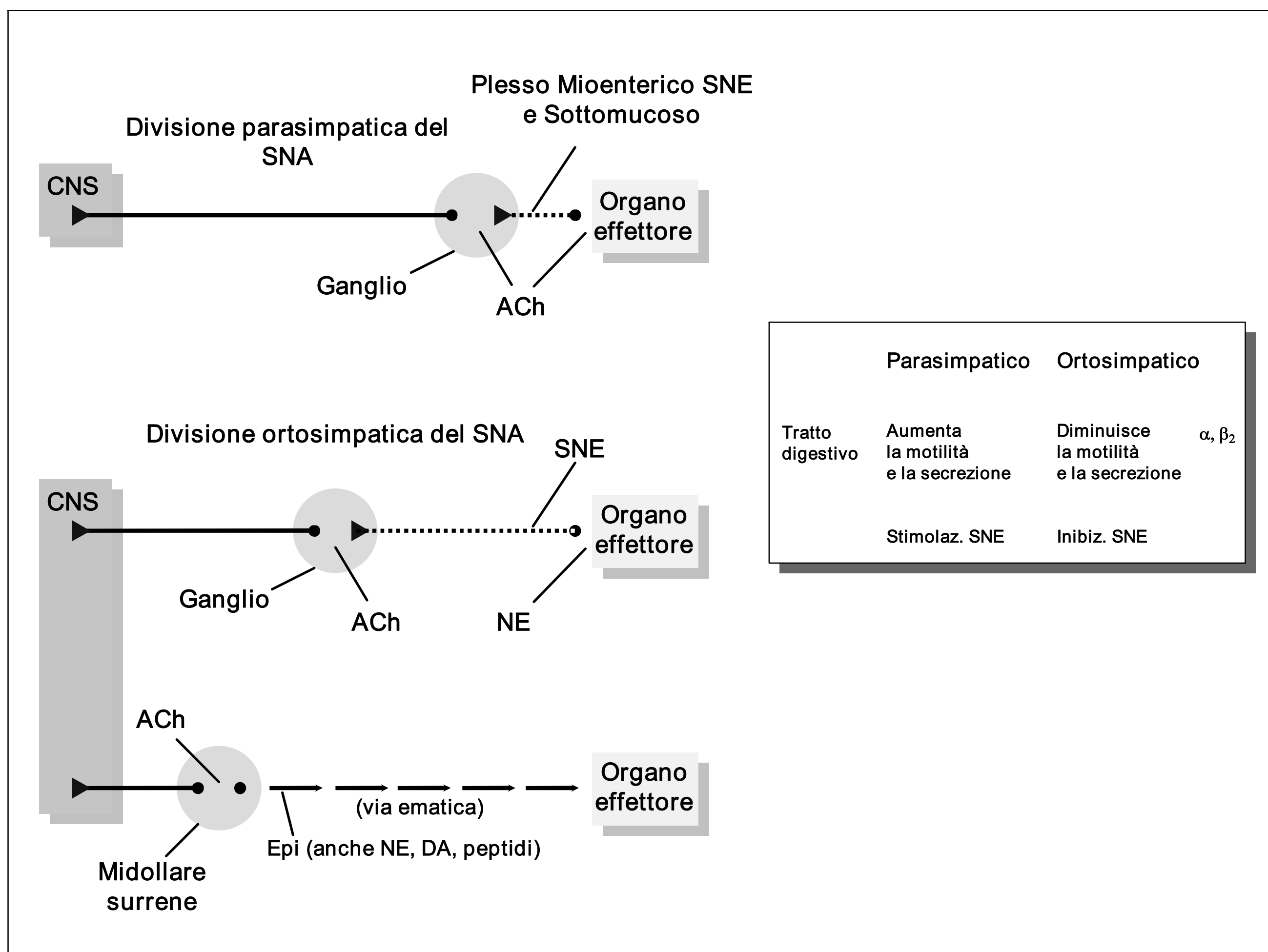
(appare ingrandita ai raggi X)

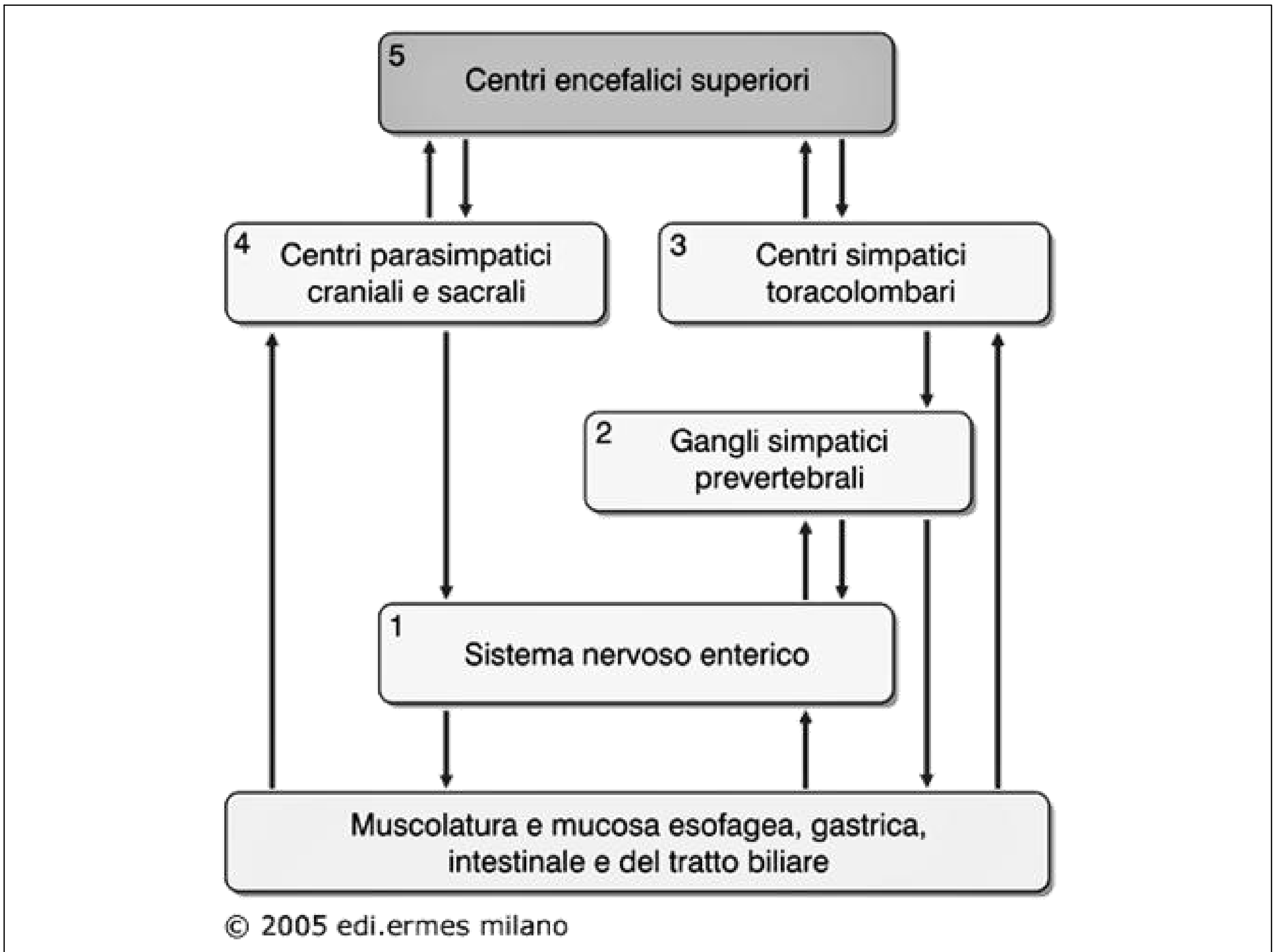
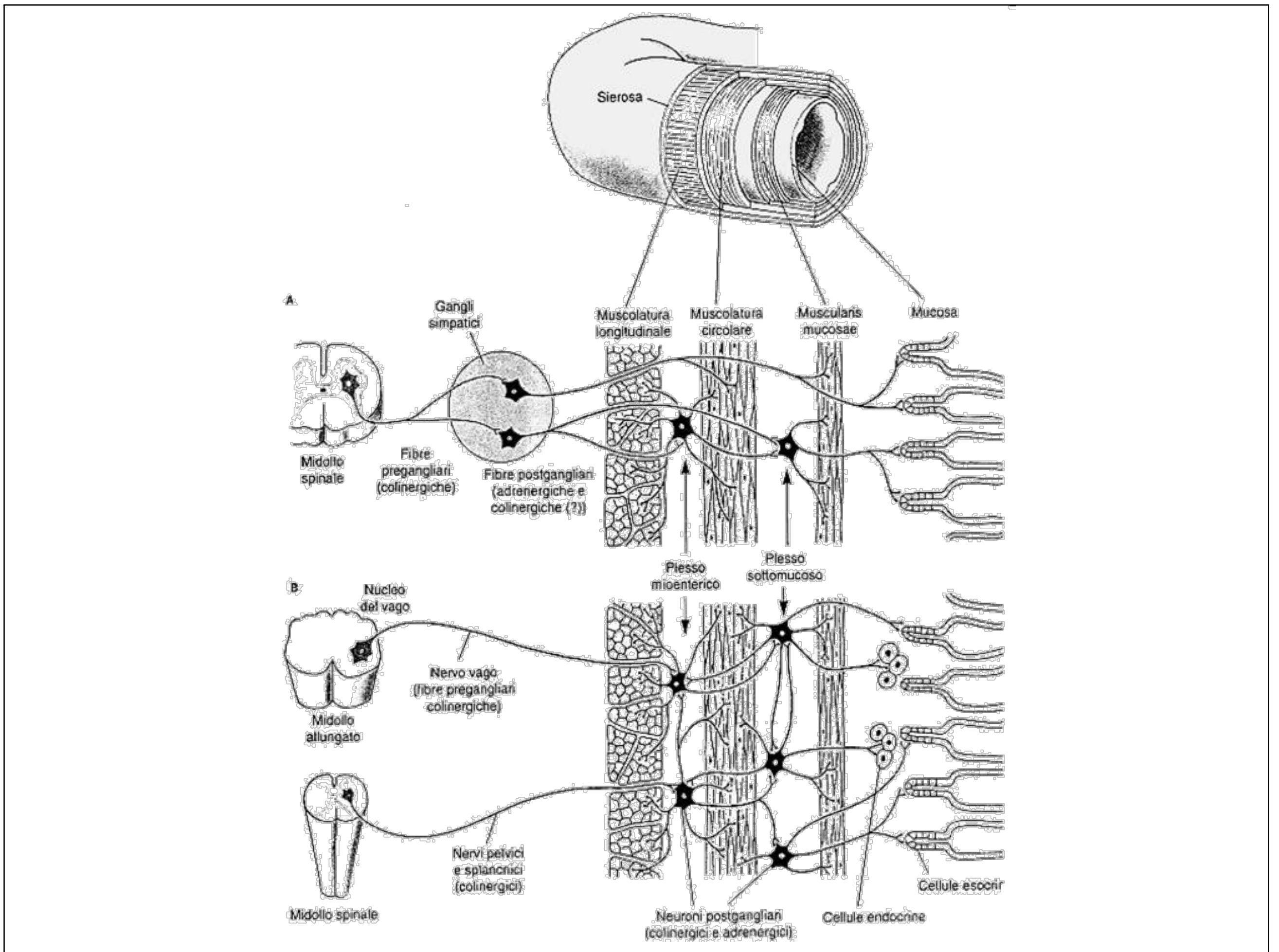
**Le fibre sensitive AFFERENTI che originano nell'epitelio o nella parete del tubo gastrointestinale possono scatenare riflessi locali ed essere stimulate da:**

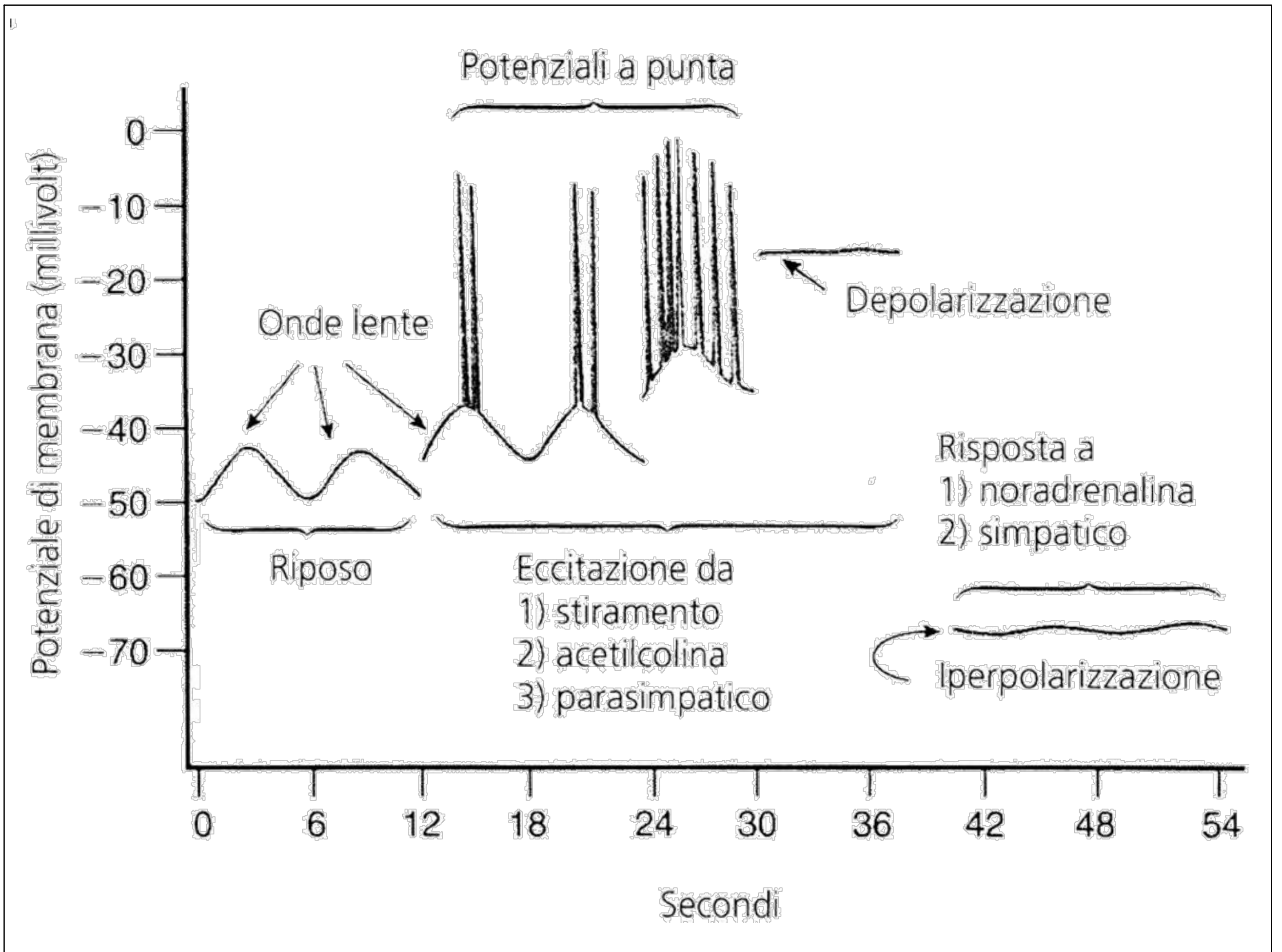
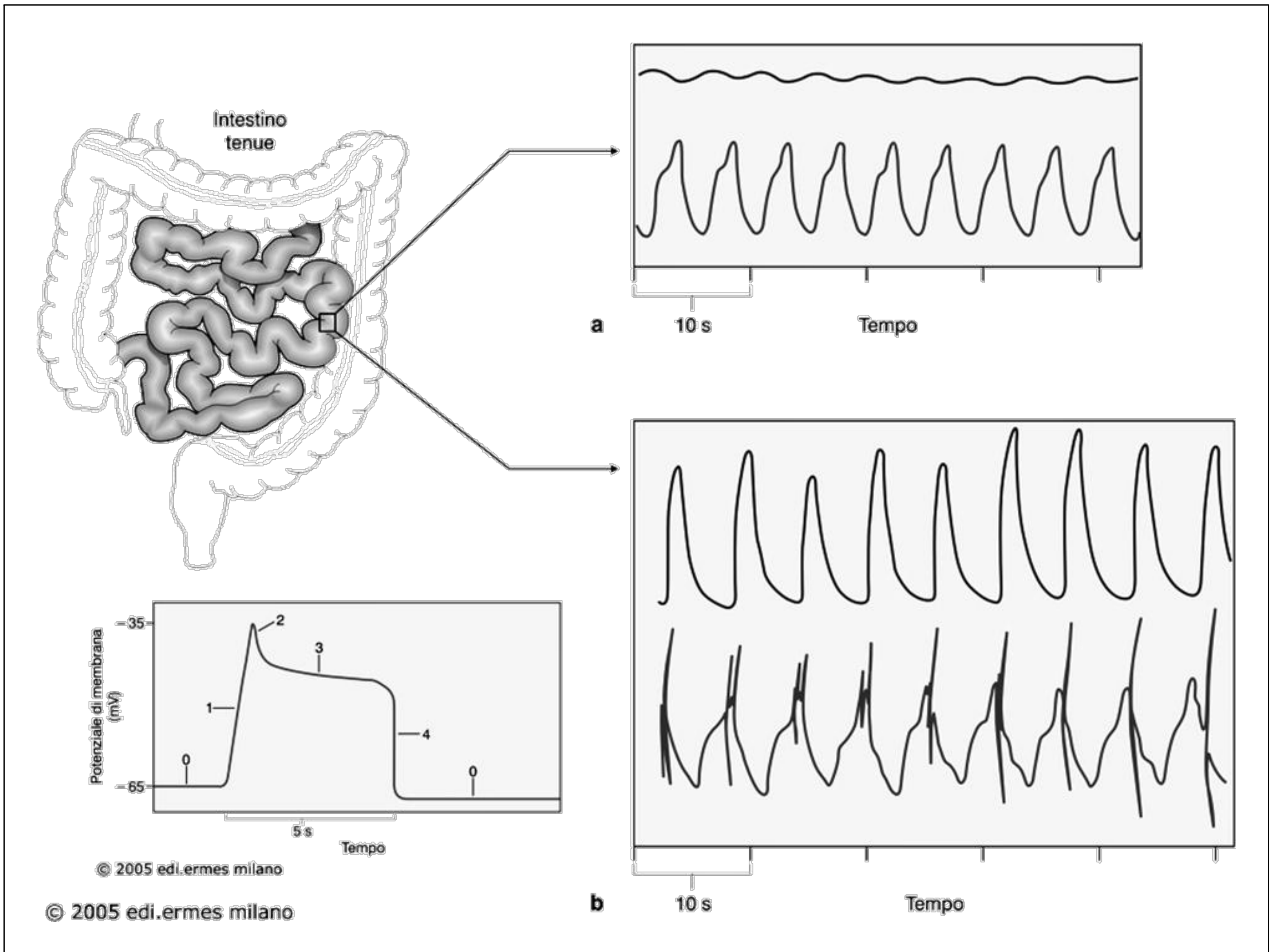
**1. IRRITAZIONE della mucosa**

**2. Eccessiva distensione del tubo digerente**

**3. Sostanze chimiche presenti nell'apparato digerente**







# Sommario dell'attività elettrica della muscolatura liscia dell'apparato gastroenterico

1. Onde lente

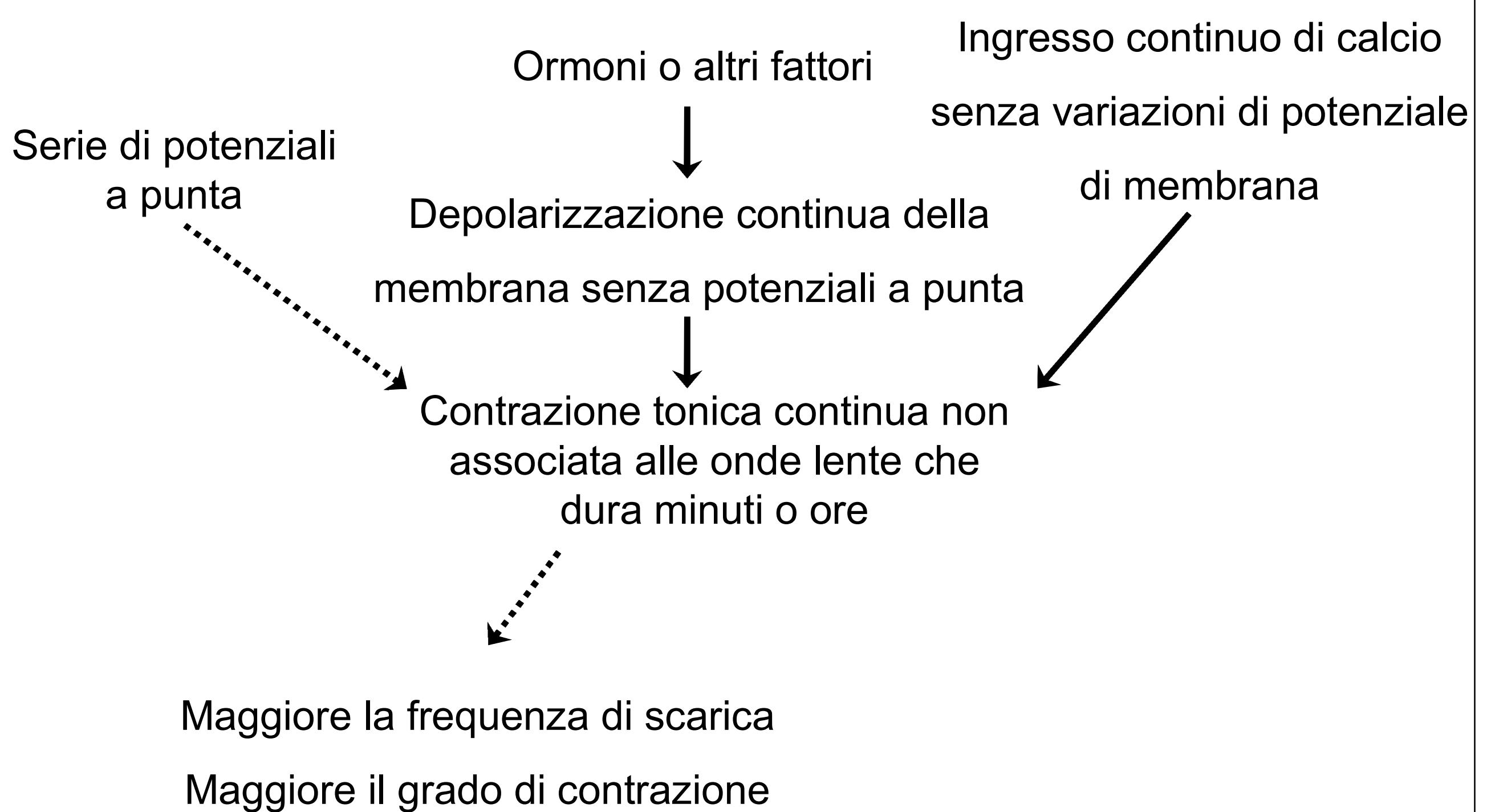
2. Potenziali a punta

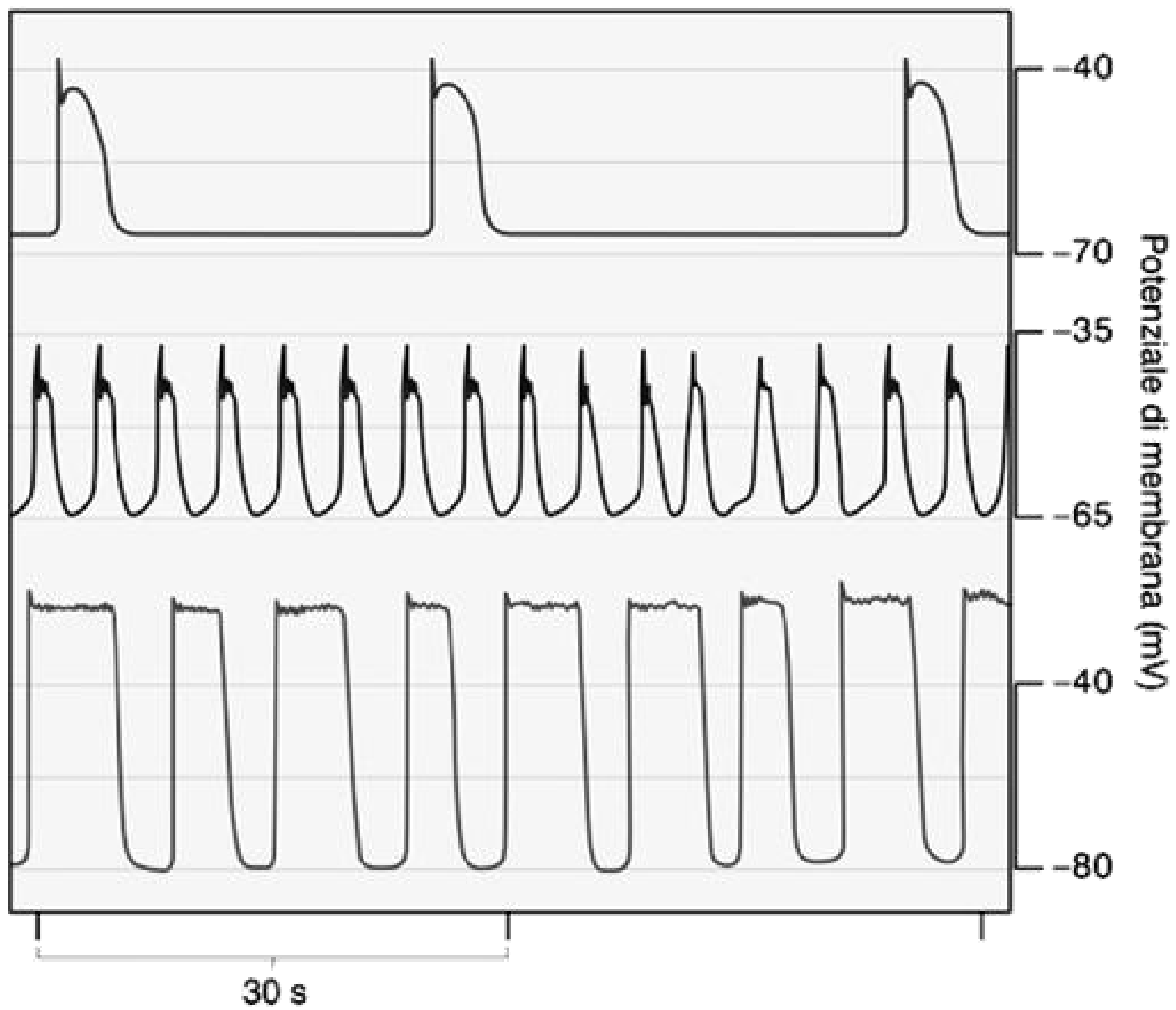
3. Variazioni del potenziale di membrana a riposo

4. Ioni calcio e contrazione muscolare

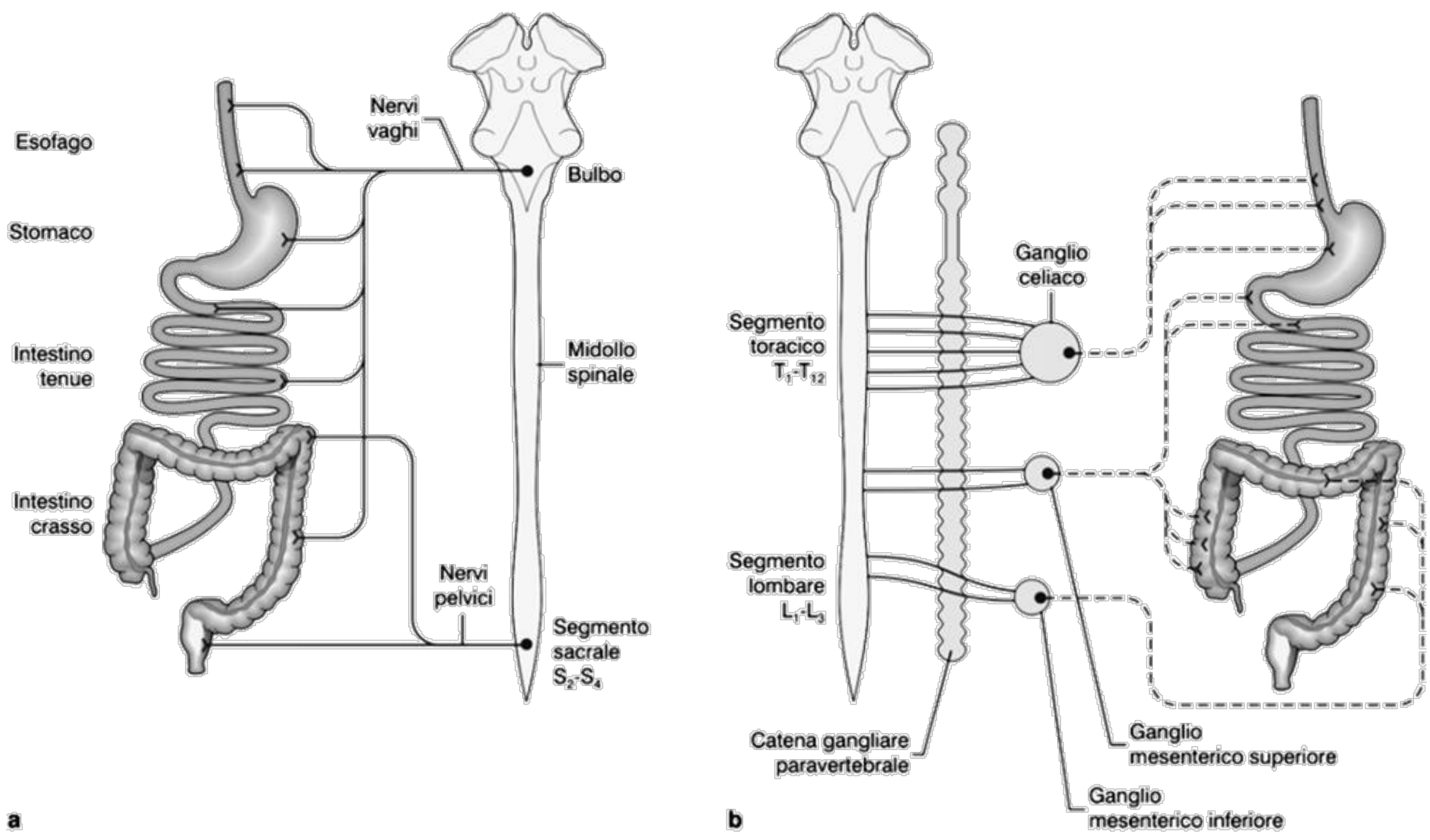
5. Contrazione tonica della muscolatura liscia gastrointestinale

## Contrazione Tonica della Muscolatura Liscia Gastrointestinale





© 2005 edi.ermes milano



**a**  
© 2005 edi.ermes milano

**b**

